

MATRIZ ÓSEA DESMINERALIZADA CON pBMP-2

(Proteína morfogenética ósea de porcino)
en resolución de defectos óseos.

Martha Dorelly Rodríguez Blanco.
Q.F. 2011.(in press)

Resumen:

Matriz ósea liofilizada desmineralizada proveniente de humano y de bovino se ha estado utilizando como material de relleno óseo en las últimas dos décadas, reportando resultados aceptables. De igual forma también se ha utilizado otros materiales de tipo sintético como fosfato tricálcico, vidrio, alúmina e hidroxiapatita para éste fin¹.

La hidroxiapatita por sus propiedades de composición biocompatibilidad y bioresorción ofrece la mayor seguridad biológica y una matriz interactiva in situ que la respaldan con resultados satisfactorios como material de implante óseo^{12,2}.

La formulación de un biomaterial a base de hidroxiapatita que llene requisitos de estructura, y con factor de crecimiento incorporado en el diseño constituye una posibilidad de ganancia de tejido óseo en los procedimientos en los que se pueda aplicar¹⁵.

El porcino por ser el animal más similar al humano , representa hoy la mejor opción para el trasplante de sus órganos como el riñón, hígado..., y también el tejido óseo.

Se realizó extracción , purificación y determinación de su proteína morfogenética por cromatografía en columna de hidroxiapatita y por cromatografía líquida de alta frecuencia (HPLC)¹⁴.

En éste estudio se prueba clínicamente que ésta combinación es un éxito en la resolución de defectos óseos.

Palabras clave :

matriz ósea desmineralizada , hidroxiapatita, proteína morfogenética injerto óseo, regeneración ósea.



Introducción:

En el orden natural los vegetales y los invertebrados como los reptiles tienen la capacidad de regenerarse cuando alguna de sus partes se daña o se pierde. Esta maravilla no ocurre a las formas animales más estructuradas. En los mamíferos logra regenerarse parte de la piel y el tejido hepático pero esto no incluye al sistema esquelético.: un defecto óseo crítico no puede repararse a sí mismo.

Esta ventaja parece respaldarse en la acción de las células madre. Y aunque la investigación se acentúa en éste hecho aún se desconocen las razones por las cuales el potencial regenerativo de los mamíferos es tan limitado²⁰.

Es por tanto un desafío colaborar con la dinámica natural formular coadyuvantes que apoyen éste intento autoreparador cuando un trauma o lesión se presenta en el hueso humano.

El tratamiento de defectos óseos se realiza con autoinjerto y aloinjerto en el la mayoría de los casos.^{1, 7}. El autoinjerto es ideal porque posee todas las características necesarias para el crecimiento de nuevo hueso denominadas osteoconductividad, osteogenicidad y osteoinductividad. *Osteoconductividad se refiere a la situación en la cual el injerto soporta el "homing" de nuevos osteoblastos y células osteoprogenitoras, proviendo una estructura interconectada a través de la cual nuevas células pueden migrar y nuevos vasos pueden formarse. Osteogenicidad refiere a la situación donde los osteoblastos que están en el sitio de nueva formación de hueso son capaces de producir minerales para calcificar la matriz de colágeno que forma el sustrato del nuevo hueso. Osteoinductividad refiere a la habilidad del injerto a inducir a las células madre no diferenciadas o células osteoprogenitoras a diferenciarse en osteoblastos^{1, 7}. Sin embargo se sabe que el autoinjerto tiene desventajas como. El tiempo y la incomodidad de una cirugía adicional para tomar el injerto con sus posibles complicaciones como: inflamación, infección, la limitada cantidad de injerto y su posterior reabsorción y la morbilidad del sitio donador^{9,10}.*

En éste estudio se evalúa una alternativa del autoinjerto a base de hidroxipatita, combinada

con colágeno y proteína morfogenética ósea de origen porcino, intentando una aproximación bioequivalente a la composición de la matriz extracelular ósea¹⁶.

Objetivos:

1. Valorar la efectividad de DBM HASARD GENETIQUE, matriz ósea Madrob como material de implante óseo.
2. Observar las reacciones de incompatibilidad en los pacientes implantados.

Materiales y Metodos:

Matriz ósea liofizada desmineraliza DBM HASARD GENETIQUE de Laboratorios Madrob Farmacéutica Colombia, Polyglactin 910, membrana reabsorbible Madrob Farmacéutica, Col.

Se realizó un estudio clínico en 10 pacientes, con análisis clínico y radiográfico con el objetivo de valorar la efectividad de DBM HASARD GENETIQUE, matriz ósea Madrob, en el tratamiento de defectos óseos con diagnóstico de fractura complicada de corona y raíz a los que se les practicó exodoncia y se rellenó el defecto con material de injerto para conseguir regeneración ósea del defecto y posterior colocación de implante dental mientras en condiciones iguales el alveolo opuesto sin rellenar controla la respuesta biológica.

Se incluyeron pacientes de ambos sexos en las edades comprendidas entre 26 y 50 años. Radiográfica y clínicamente se comprobó el relleno del defecto óseo previo y posterior a la colocación del biomaterial de implante óseo. Se demostró que no hubo ningún caso de incompatibilidad al material.

El tiempo de seguimiento promedio fue de 2 años. Efectuándose controles a los 8 días, 6 meses, 12, 18, 21 y 24 meses después de la cirugía de colocación del material de injerto.

La técnica quirúrgica empleada fue elevación de colgajo mucoperiostico completo. Con curetaje exhaustivo de la lesión en zona periradicular con cuchilla de lucas y limpieza (jeringa) con clorexidina 0.16% . Colocación de material de injerto con membrana Polyglactin 910 de 2x2 cm. Sutura con Nylon 5-0 aguja P-3 y sutura de teflón aguja CV-4.

El cambio en el volumen óseo se valora radiográfica y clínicamente.

Tres pacientes presentaron embarazo ,casos en los que la valoración no se continuó.

La biocompatibilidad se valoró por observación de complicaciones como inflamación y disgregación de las partículas de material. Considerándose compatible cuando no se presentó inflamación ni exfoliación del material implantado.

Resultados:

Paciente	%hueso formado (6 meses)	Apariencia relleno (2 años)	Exfoliación de las partículas de material de injerto	Inflamación	Valoración clínica	Biocompatibilidad
A	100	+	-	-	+	+
B	100	+	-	-	+	+
C	100	+	-	-	+	+
D	100	+	-	-	+	+
E	100	+	-	-	+	+
F	100	+	-	-	+	+
G	100	+	-	-	+	+

Fig. No 1 .Resultados con el material de implante óseo.

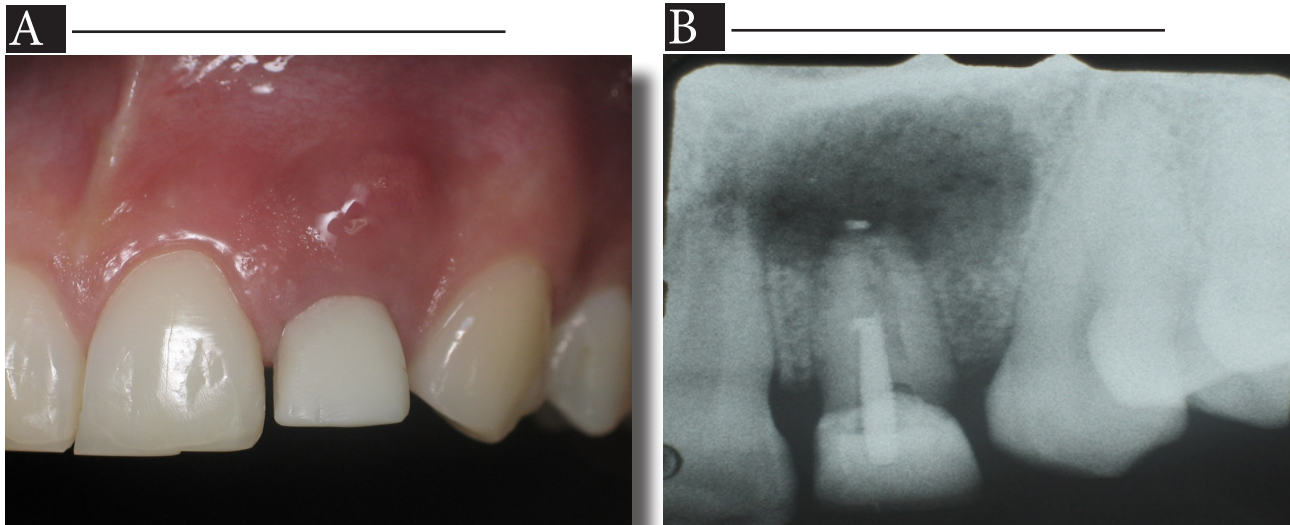


Fig 2.A,B. Observación clínica y radiográfica del paciente D. Con absceso dentoalveolar localizado en 22, presencia de zona RL en zona periradicular de 4 x 3mm aprox.,movilidad de corona y bolsa vestibular que sobrepasa los 10 mm de profundidad.,zona vestibular con presencia de fistula, secreción tipo purulento.

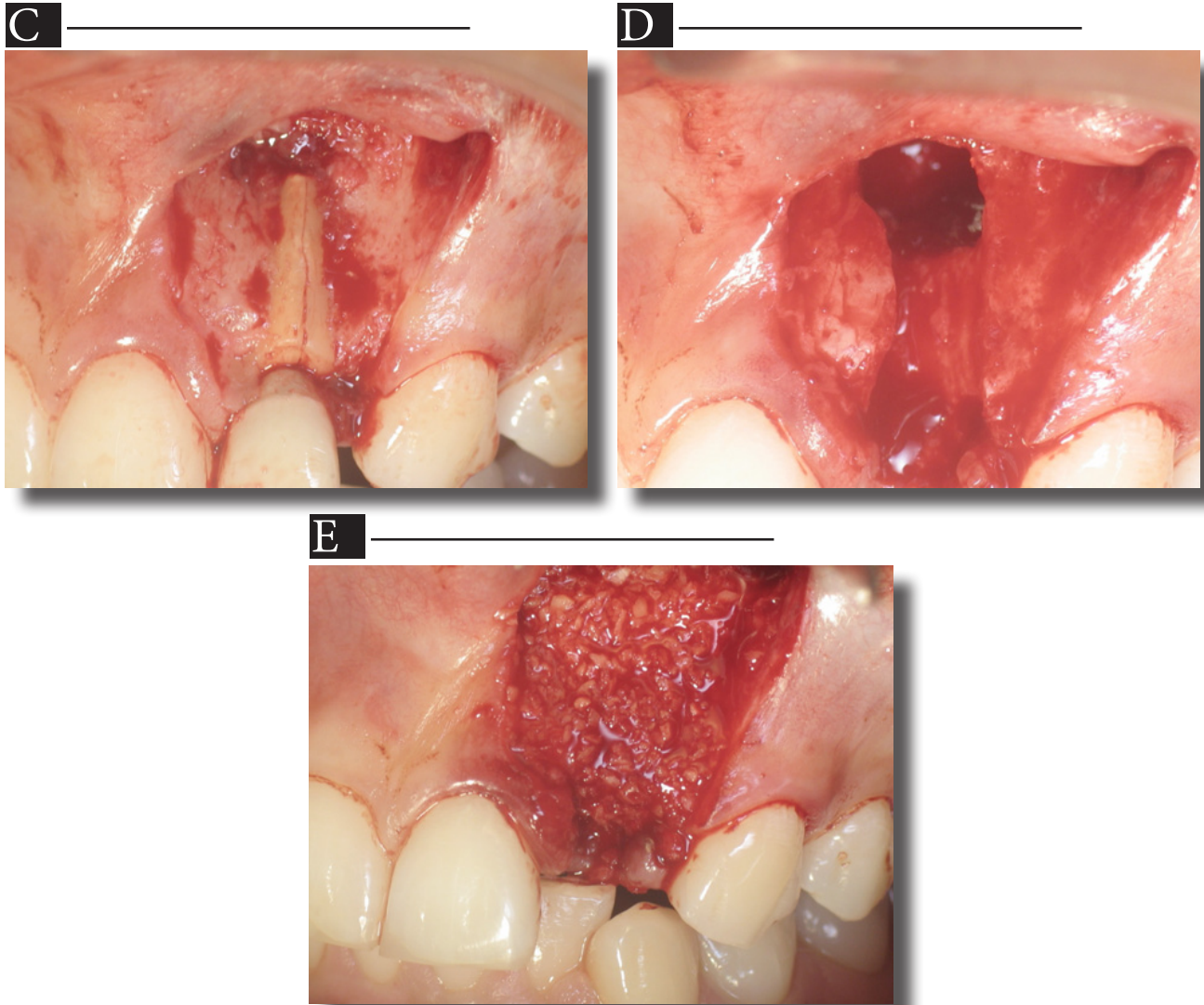


Fig 2.C,D,E. Fractura lineal del diente No 22 con tabla ósea vestibular totalmente perdida. Colocación del material de injerto o matriz ósea para rellenar el defecto .



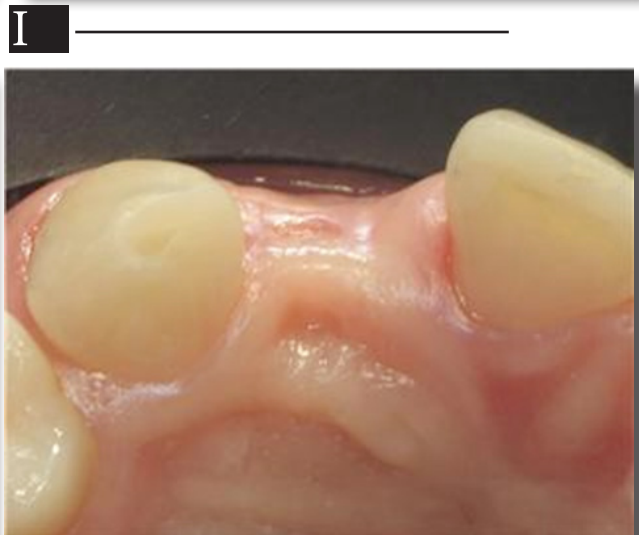
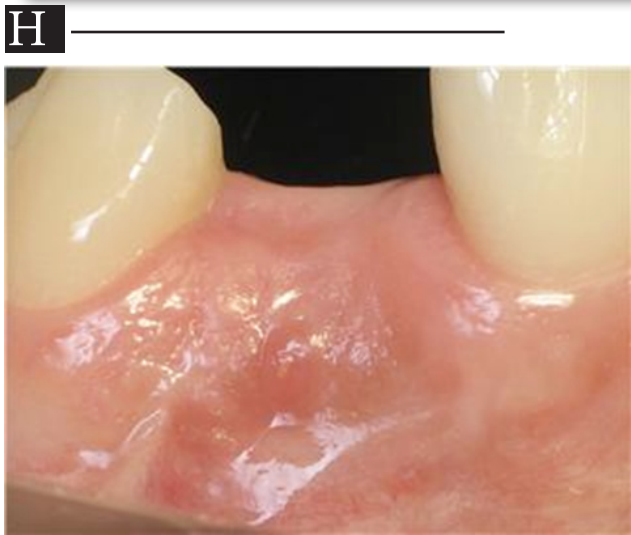
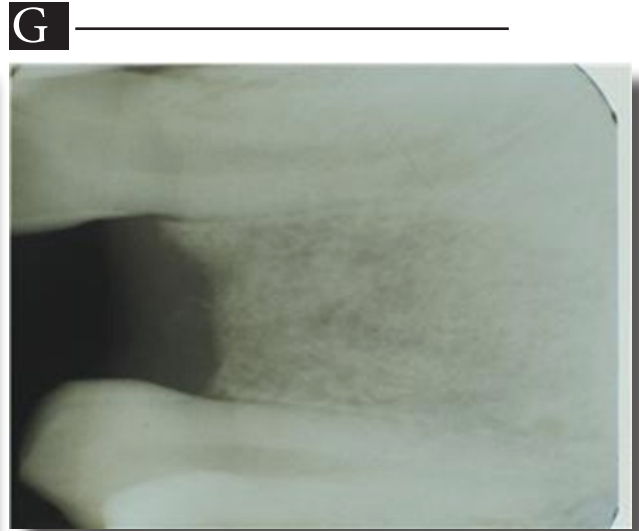
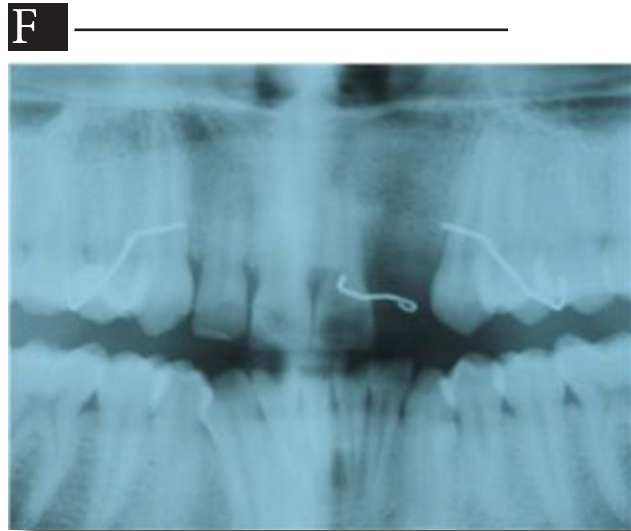


Fig 2.F,G,H,I. Control a los seis meses, de la colocación del material de implante óseo. Muestra un aspecto clínico completamente cicatrizado y sano, con volumen adecuado para la colocación de implante de oseintegración y una apariencia radiográfica normal sin el aspecto dela lesión inicial.



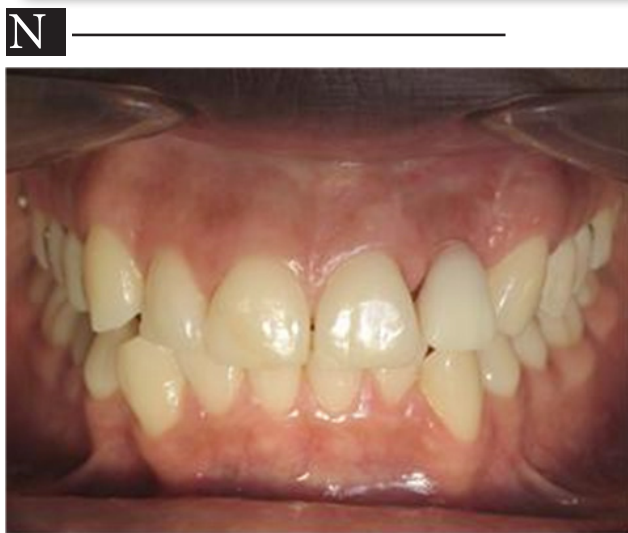
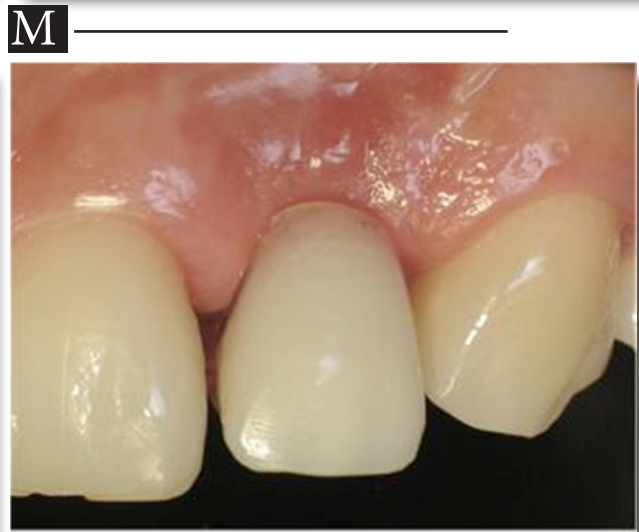
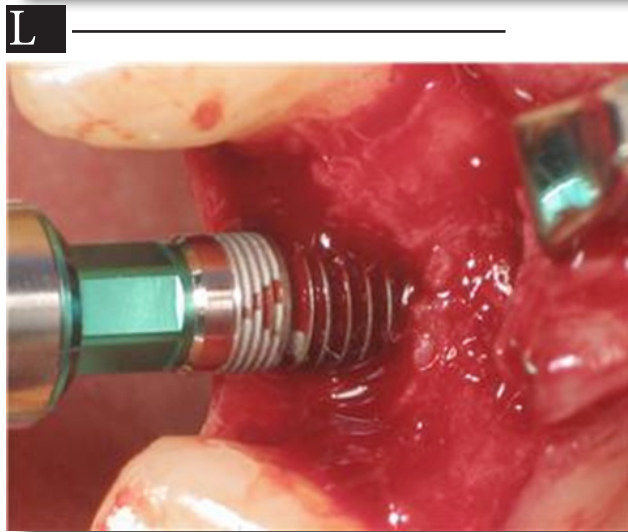
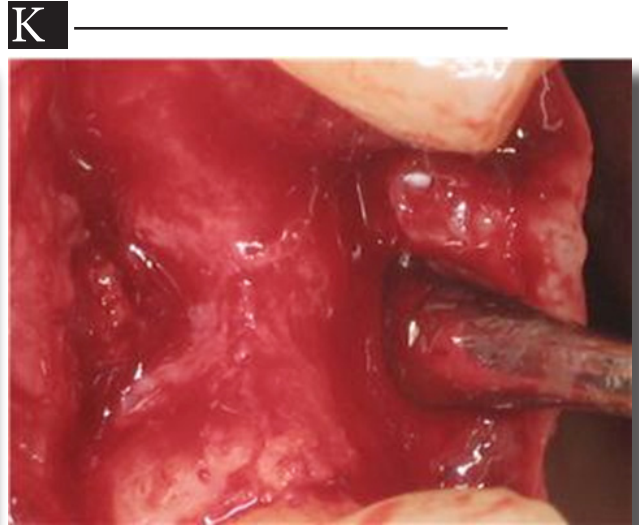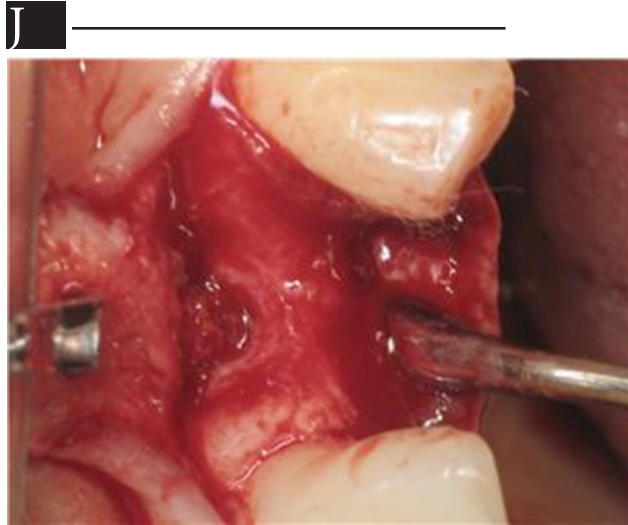


Fig 2.J,K,L,M,N.

Elevación de colgajomucoperiostico a los seis meses. Observándose un tejido óseo regenerado de co sistencia estable óptimo para la colocación de implante de oseointeracción.

A la valoración a los ocho días post cirugía de injerto óseo clínicamente se observa un tejido en proceso de cicatrización normal en todos los pacientes. En la valoración clínica y radiográfica de los seis meses los pacientes muestran un aspecto clínico completamente cicatrizado con volumen suficiente para la colocación de implante de oseointegración y una apariencia radiográfica normal sin el aspecto de la lesión inicial. Al elevar colgajo mucoperiostico a extensión total se observa un tejido óseo regenerado de consistencia estable para la colocación de implantes de oseointegración en todos los pacientes.

A los controles siguientes las observaciones clínicas y radiográficas se reproducen consistentemente.

No se presentó inflamación, ni disgregación de los gránulos del material de injerto ni complicación alguna en ningún caso.

Discusión de Resultados:

De acuerdo con los resultados reportados en la tabla No 1, se demuestran que el biomaterial es biocompatible con la cavidad oral y que se comporta satisfactoriamente como matriz de relleno óseo, permitiendo la integración con el hueso y regeneración del defecto¹⁵.

La biocompatibilidad de éste biomaterial se sustenta por su composición de hidroxiapatita-colágeno que permite interacción química y biológica entre el tejido óseo y el material de implante, la ausencia de toxicidad local y sistémica y la integración entre la de neo formación ósea y la matriz ósea.. Todo lo que lo hace idóneo como material de implante óseo, ya que provee una matriz biomecánica y fisicoquímica estable que en contacto directo con el hueso facilita el deposito del nuevo hueso en su estructura o matriz que de otro modo no se organiza permitiendo la reparación del defecto óseo hasta lograr mantener una masa crítica suficiente y resistente a las exigencias funcionales^{16,17}.

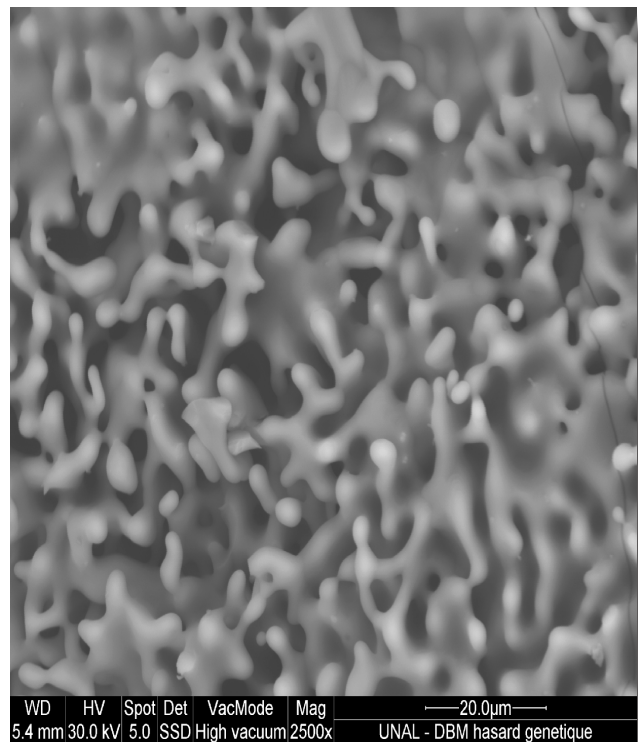


Fig. No 3. Microfotografía SEM de matriz ósea desmineralizada con proteína morfogenética de porcino pBMP-2

La aplicación de hidroxiapatita como material de implante óseo está ampliamente demostrada y se respalda en sus propiedades de composición, biocompatibilidad y bioresorción, a través de una estructura porosa que se asemeja a la presente en el tejido óseo^{2,3,4}.

El uso de hidroxiapatita como scaffold para moléculas osteoinductivas como BMP-2 favorece la reconstrucción de defectos óseos por combinar las propiedades osteoconductoras que ofrece la matriz de HA con las osteoinductivas que tienen las proteínas morfogenéticas óseas.^(11,16,17,19)

Las propiedades de este biomaterial de injerto óseo dadas por su composición química: combinación de HA, colágeno y proteína morfogenética ósea porcina (pBMP-2), y por sus cualidades físicas como textura,

macroporosidad brindan un sustituto óseo químico y estructuralmente aproximado a la matriz extracelular ósea, es decir es un intento de tratamiento con un sustituto óseo muy aproximado al existente in vivo⁷.

En el 100% de los casos no se presentaron casos de incompatibilidad, no se presentaron casos de exfoliación de las partículas del material.

Se demuestra que el biomaterial es un sustituto óseo eficaz, que puede adaptarse cuando se aplica como material de implante óseo.

La utilización de este material como sustituto o complemento del autoinjerto puede representar reducción del tiempo del procedimiento, de la morbilidad del sitio donador y de incomodidad para el paciente^{9,10}.

Conclusiones:

1. El material de estudio, matriz ósea es efectivo como material de injerto óseo en tratamiento de defectos óseos post exodoncia, demostrando regeneración ósea en los defectos tratados.
2. La matriz ósea evaluada es, un material biocompatible con la cavidad oral.
3. En todos los pacientes intervenidos se logró regeneración ósea y estabilidad del defecto reconstruido dos años después del implante dental.

Agradecimientos.

El autor expresa sus agradecimientos al Dr. Fernan Diego Lopez Salazar por su contribución en la valoración clínica de este producto.

Bibliografía:

1. Cristopher G. Finkemeir. J. Bone & Joint Surg. Vol 84^a. Number 3 . March 2002 :454-464
2. Rodriguez M:D.Sintesis y análisis de hidroxapatita. Revista Ingeniería e Investigación. No 41 Dic 1998:
3. Campos L.A, Rodríguez M. Estudio de Bioresrción y Biocompayibilidad de hidroxapatita cerámica producida den Colombia. Tribuna Odontológica Vol. 3 No 4 1995 : 33-36
4. Campos L.A, Rdriguez M.D. Reconstrucción del Reborde alveolar y estimulo de la mineralización ósea mediante el empleo der hidfdroxapatitas reabsorbible y no reabsorbible. J. Año 11 No 5 1996/1997 ,Art.3 : 19-22
5. Bonel. G. et al. Apatitic calcium orthophosphates and related compounds for biomaterial preparation. Annals of the New York Academy of Sciences. 1988:,523: 115-30
6. Van Wazer J.R. Phosphorous and its coumpounds.Interscience Pub. Inc. New York 1961 : 14-29.
7. Eric Arnaut et al. Sustituto óseo con factor de crecimiento. RCCP Vol 7 No 2. Ag 2001 : 25-34.
8. Surgical Biomaterials and Tissue Regeneration Technologies
9. Nkenke E, Schultze-Mosgau S, et al. Morbidity of Harvesting of chin grafts : a prospective study. Clin. Oral Implants Res 2001: 12(5): 595-502.
10. SilberJs, Anderson DG,et al. Donor site morbidity after anterior iliac crest bone harvest for single –lever anterior cervical discotomía and fusion. Spine. 2003: 28(2):134-9
11. Joseph R. Woodard,et al. The mechanical properties and osteoconductivity of hydroxyapatite.
12. Hugh U. Cameron , M:B., et al. Bone Implant interface.Mosby.USA 1994: 191-20.
13. Hugh U. Cameron , M:B., et al. Bone Implant interface.Mosby. USA. 1994: 73-98.
14. Wu ZY, Hu XB. Separation and Purificatoion of porcine bone morphogenetic protein. Clin. Orthop. Relat. Res. 1998, May(230): 229-36
15. Kim Nh, Yang KH, et al. Yonsei Med J. 1992 Mar, 33 (1) : 54-63
16. Ripamonti U, Ma SS et al. Osteogenina, a bone morphogenetic protein, adsorbed on poroun hydroxyapatite sustracta induces rapid bone differentiation in calvarial defects of adult primates. Plast Reconstr. Surg. 1992, Sep; 90(3): 382-93.
17. Ripamonti, U,Crooks j,etal. Inducction of bone formation by recombinant human osteogenic protein -1 and sinterizad poroun hydroxyapatite in adult primates.Plast Reconstr Surg. 2001 Apr 1; 107(4):977-88.
18. Tim Mo Chem, hsian Jenn Wang. Cranioplasty using allogenic perforated demineralized Bone matrix with autogenous bone paste. An.of Plast Sug. Vol 49 Number 31 Sep 2002: 272-79.
19. S.M. Tuli,A.D. Singh. The Osteoinductive property of decalcified bone matrix an experimental study. J. of Bone and Joint Surgery. Vol 60-B No 1, Feb 1978: 116-123.
20. Urist MR. The Search for and discovery of bone morphpogenetique protein (BMP). In uUrist MR, OConner BT,Burwer RG. Bone Gragts dervates and sustitutte. London.Butterworth Heinemann,1994:313-62.

